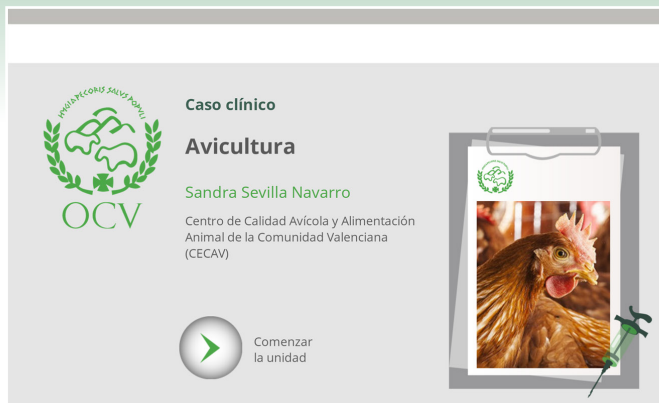


CASOS CLÍNICOS ONLINE



ORGANIZACIÓN COLEGIAL
VETERINARIA ESPAÑOLA

Se nos presenta el caso de una granja avícola en la que las gallinas presentan una cierta sintomatología respiratoria, aunque no muy acusada; además, los huevos tienen mala calidad de la cáscara (“huevos arrugados”) y la caída de la puesta es importante (de hasta un 10-15%.)

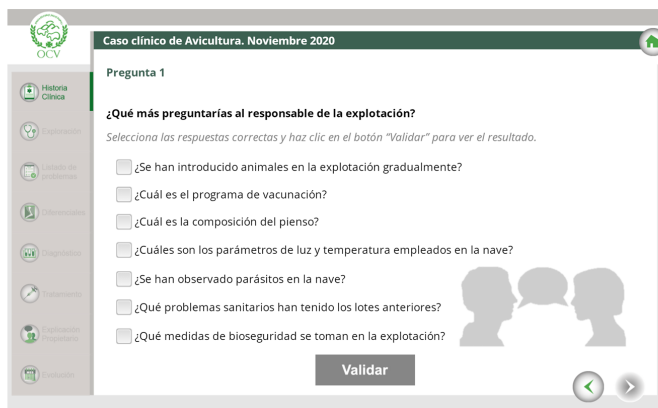
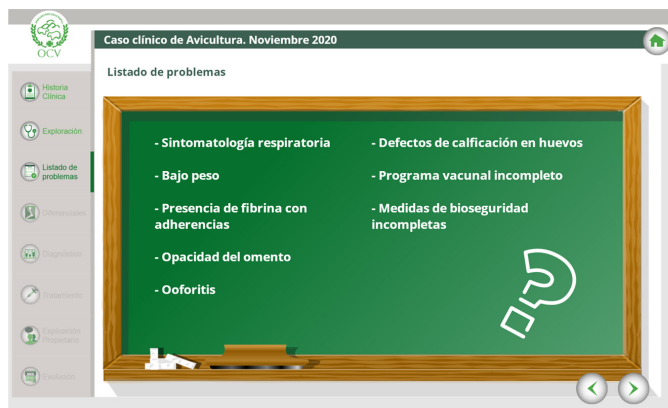


¿Qué preguntarías al responsable de la explotación?

¿Crees correcto el plan de vacunación?

¿De qué tipo de proceso podemos sospechar? ¿Genético, metabólico, intoxicación, infeccioso, derivado del manejo, etc.?

Tras el anterior caso de pequeños animales, Sandra Sevilla, nos detalla su visita a esta explotación. Acompáñale en este caso clínico interactivo hasta su diagnóstico y tratamiento.



AUTORA

Sandra Sevilla Navarro

Departamento de Proyectos en CECAV y coordinadora de 2 proyectos europeos Horizonte 2020.

Profesora asociada de la Universidad Cardenal Herrera-CEU (Gestión de Explotaciones, Sanidad y Producción de Aves y Conejos y Agentes Biológicos de Interés Veterinario).

Estudiante residente del Colegio Europeo de Diplomados en Avicultura (European College of Poultry Veterinary Science – ECPVS).